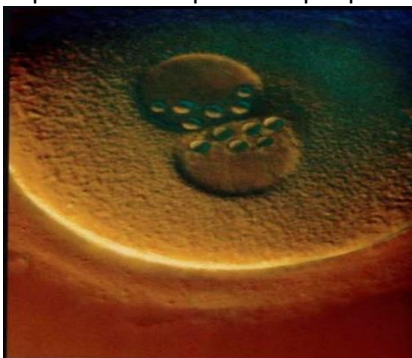


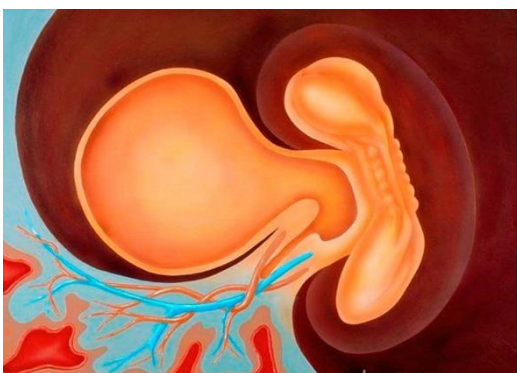Внутриутробное развитие ребёнка по неделям.

Развитие эмбриона: 1-я неделя

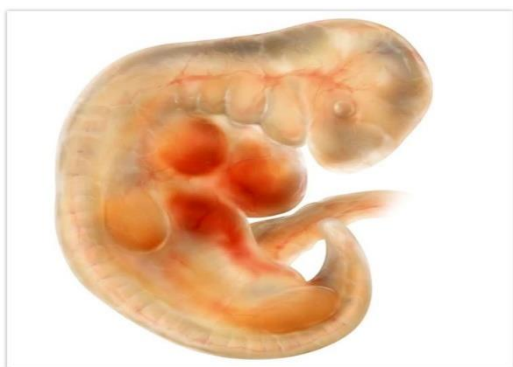Яйцеклетка оплодотворяется и начинает активно делиться. Яйцеклетка направляется к матке, по пути освобождаясь от оболочки. На 6-7 сутки происходит имплантация эмбриобласта — внедрение в матку. Яйцо оседает на поверхность слизистой оболочки матки и используя хориальные ворсинки прикрепляется к слизистой матки.



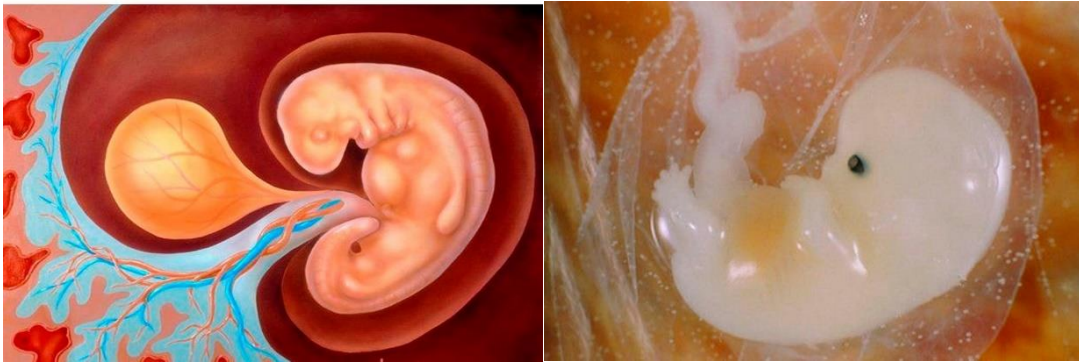
С 16-го дня начинается 2-ый (эмбриональный) период внутриутробного развития ребенка, который закончится к 13-ой неделе: в течение 3-ей недели- закладываются нервная трубка, сердечная трубка.



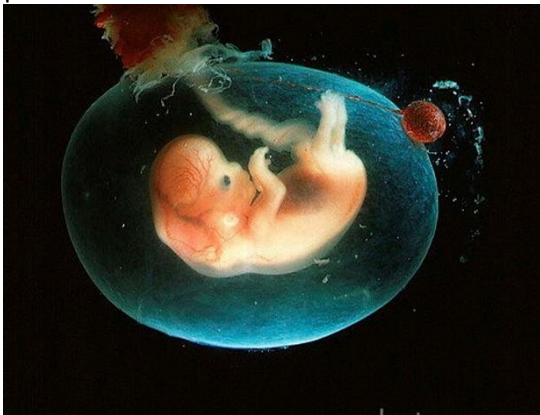На 4 –ой неделе- закладываются органы и ткани- первичная кишка, зачатки почек, костей и хрящей осевого скелета, поперечно-полосатой мускулатуры и кожных покровов, шеи, глаз, щитовидной железы, глотки, печени.



На 5-ой недели: длина зародыша 7,5 мм. В возрасте 31-32 суток появляются зачатки рук, подобные плавникам. Закладывается поперечная перегородка сердца (на УЗИ можно видеть сокращения сердца). Развиваются органы зрения, слуха, формируются органы обоняния, зачатки языка, легких, поджелудочной железы. Возникают половые бугорки.



6-ая неделя – начало кровообращения в печени. К 40-му дню появляются зачатки ног. В течение 7-ой недели- закладываются веки, пальцы рук, ног. Выражены семенники и яичники. В конце 8-ой недели у эмбриона длиной 3-3,5 см видны голова, туловище, зачатки конечностей, глаз, носа, рта. По микроскопическому строению половой железы можно определить пол будущего ребенка.



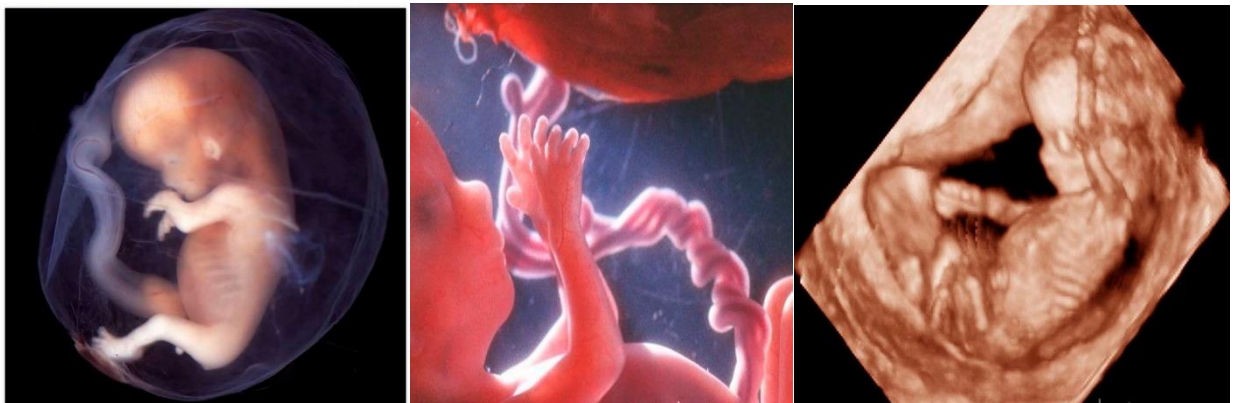С 9-12 неделю у зародыша хорошо различима кора больших полушарий головного мозга. К 12-ой недели формируется кроветворение в костном мозге, в крови появляются лейкоциты, гемоглобин. При влагалищном исследовании плод размером с мужской кулак. К 13-ой недели- 3-ий (фетальный, плодный) период внутриутробного развития ребенка.

К этому времени завершается период органогенеза плода и образование плаценты.

Зародыш окружён околоплодными водами и тремя плацентарными оболочками, две из которых являются плодовыми (амнион и хорион) и одна - материнская – децидуальная из функционального слоя слизистой матки. Плод с плацентой соединяет шнуровидное образование – пуповина, в которой проходят две артерии и одна вена. Питание становится плацентарным.

Околоплодные воды являются сложной биологически активной средой, участвующей в обмене между матерью и плодом. В водах содержится белок, гормоны, ферменты, макро- и микроэлементы, углеводы и др. вещества.

К концу беременности околоплодных вод 1-1,5 л. Многие вещества, находящиеся в околоплодных водах, могут воздействовать на плод.



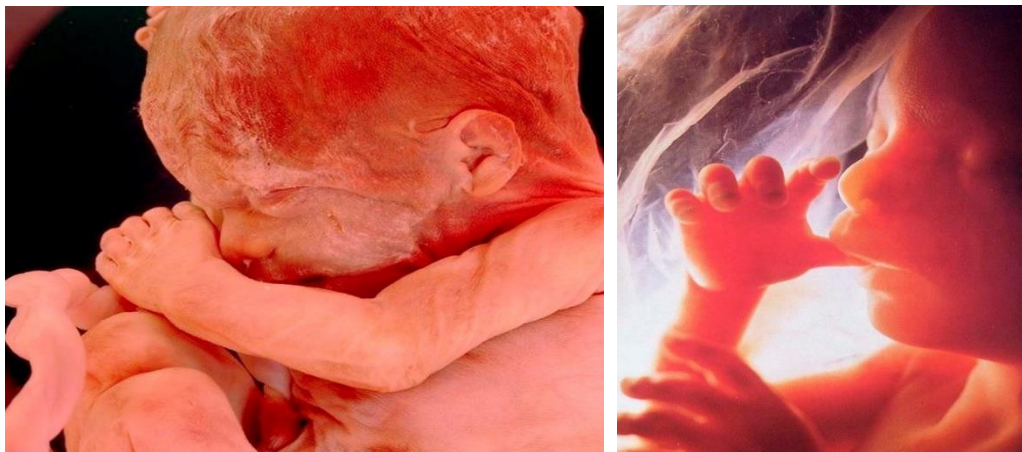10 недель

11 недель

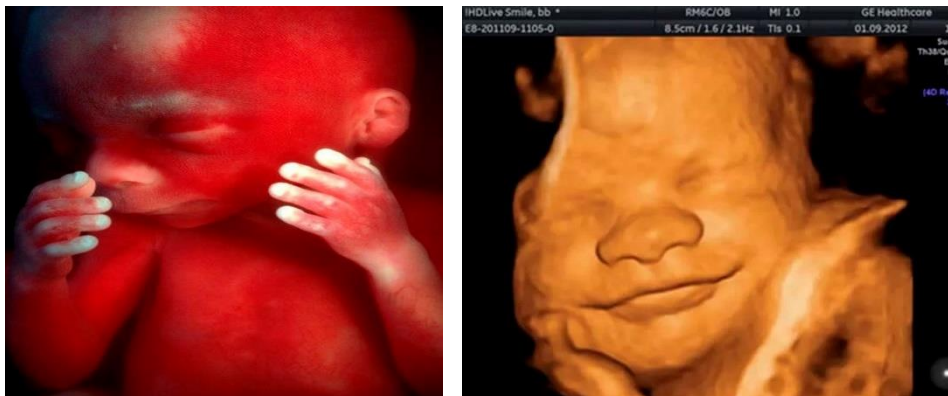12 недель

С 14-ой недели плод уже двигается, но мать этих движений пока не замечает. В 16 недель масса плода составляет 120 г, а его длина – 16 см. Отмечаются слабые дыхательные движения. В 16,5 недель, если дотрагиваться до его губ, открывает и закрывает рот. В течение 21-24 недель формируется сосательный рефлекс.

Шевеление плода мать чувствует между 16-ой и 20-ой неделями. К концу 5-ого месяца насчитывается до 2000 движений плода в сутки. Длина плода 25 см, масса- 300 г, прослушивается сердцебиение плода. Кожа плода покрыта пушком. В кишечнике формируется меконий (первородный кал).



В конце 24-ой недели длина плода 30 см, масса 700 г. В случае преждевременных родов такой ребёнок может жить и развиваться в специальных условиях. В конце 28-ой недели беременности длина плода 35 см, масса 1000 г. Плод совершает активные движения, свободно перемещается в плодном пузыре. Положение еще не устойчиво, голова направлена вверх. К концу 32-ой недели длина плода - 40 см, масса 1600 г.



19-23 недели

28 недель

В 38 недель – длина 45 см, масса 2500 г. К 40-ой неделе длина 50-51 см, масса 3200-3400 г. Ребёнок расположен головкой вниз, положение его устойчивое, т.к. из-за больших размеров тела он не может свободно перемещаться в чреве матери.

